PROCEDEMENTO DE ADMINISTRACIÓN DE MEDICACIÓN POR VÍA INTRAMUSCULAR

Áreas de elección para a administración de medicación por vía intramuscular

A selección da zona de punción seleccionarase coidadosamente tendo en conta, entre outros, desenvolvemento muscular do paciente, o estado físico xeral e os efectos do fármaco.

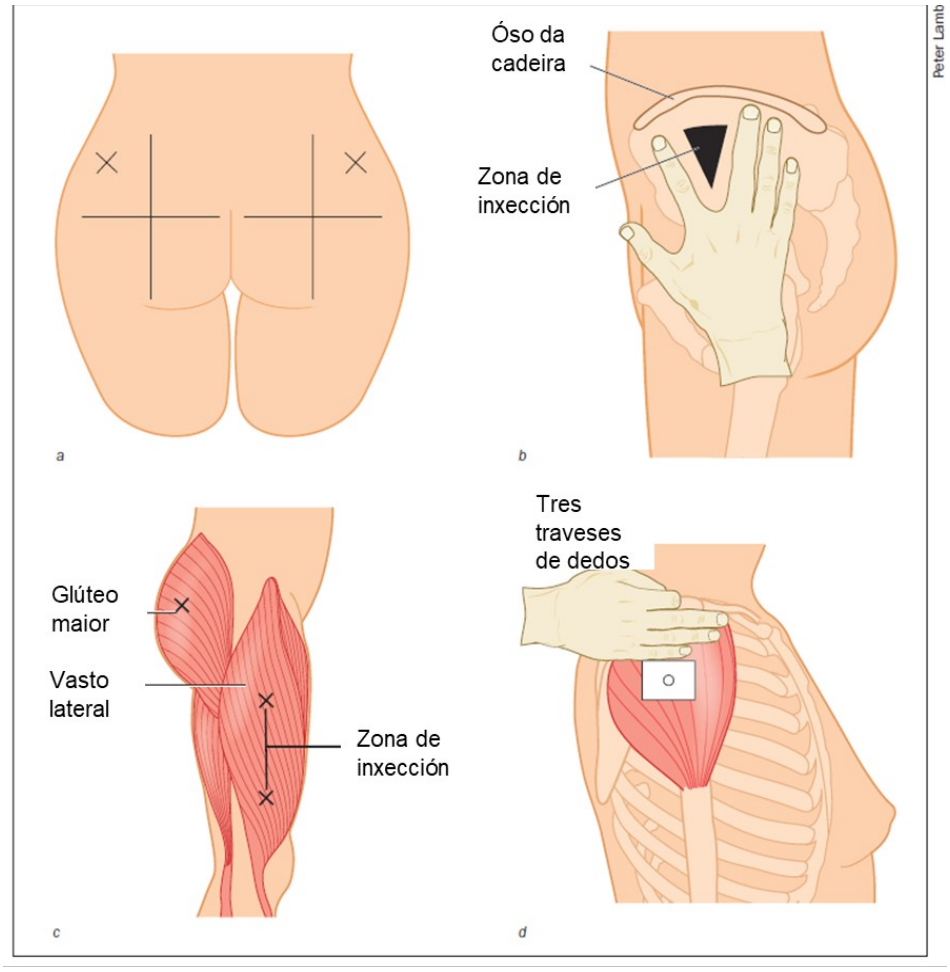

Lugares de inxección intramuscular: dorsoglútea (a), ventroglútea (b), vasto lateral (c) e deltoides (d).
Fonte: Adaptado de Mraz MAI, Thomas C, Rajcan L. Intramuscular injection CLIMAT pathway: a clinical practice guideline. Br J Nurs. 2018 Jul. 12;27(13):752-758.

ÁREA	Posición do enfermo	Volume admitido	Precaución	Observacións
DORSOGLÚTEA	Decúbito lateral Decúbito prono Bipedestación(*)	≤ 5 ml	Nervio ciático	Evitala en < 3 anos.
DELTOIDEA	Practicamente todas	≤ 2 ml.	Nervio radial	
VENTROGLÚTEA	Decúbito lateral Decúbito supino Bipedestación	≤ 5 ml		De elección en nenos > 3 anos e adultos
CARA EXTERNA DA COXA	Decúbito supino Sedestación	≤ 5 ml (Adultos) ≤ 1 m (nenos)		De elección en nenos < 3 anos

(*)**Non inclinar o corpo cara adiante** xa que unha agulla inserida nunha área aparentemente segura, pode atravesar o músculo piramidal da pelve e as ramas do nervio femorocutáneo posterior o a división perónea do nervio ciático.

- **Zona dorsoglútea.** Músculo glúteo maior. Divídese a nádega en 4 cuadrantes e inxéctase no ángulo do cuadrante superior externo da nádega de 5 a 7cm por debaixo da crista ilíaca; así é como se evita lesionar o nervio ciático.
- **Zona ventroglútea.** Músculo glúteo medio e menor. É unha das máis seguras, xa que non ten cerca ningún punto conflitivo. Recomendada en obesos para evitar administrar a medicación en tecido subcutáneo. Capaz de absorber grandes volumes de medicamentos. Ideal para antibióticos, antiheméticos, inxeccións profundas oleosas, narcóticos, sedantes. Para identificar o sitio de aplicación, colocaremos a nosa man na base do trocánter maior do fémur do lado elixido. A continuación abriremos os dedos da man e pincharemos no espazo que quede entre os cotenos do dedo anular e o seu dedo medio.
- **Zona deltoidea**. Músculo deltoide. Facilmente accesible. Debido á pequena área dispoñible deste sitio, o número e volume das inxeccións que se poden administrar é limitado. O sitio de aplicación está situado na cara externa do deltoide, a tres traveses da articulación acromion-clavicular.

- **Cara externa da coxa**. Músculo recto anterior e vasto externo. Para identificar o lugar de aplicación, divídese a área que hai entre o trocánter maior e o cóndilo externo do fémur en terzos; o sitio de inxección é o terzo medio, na cara anterior e lateral. En adultos, a zona óptima de inxección está localizada nesta banda, 5 cm por arriba e 5 cm por debaixo do seu punto medio.